Montrico

1818

Observador D. Julian Gutierrez

Nº 675

14 de Mayo

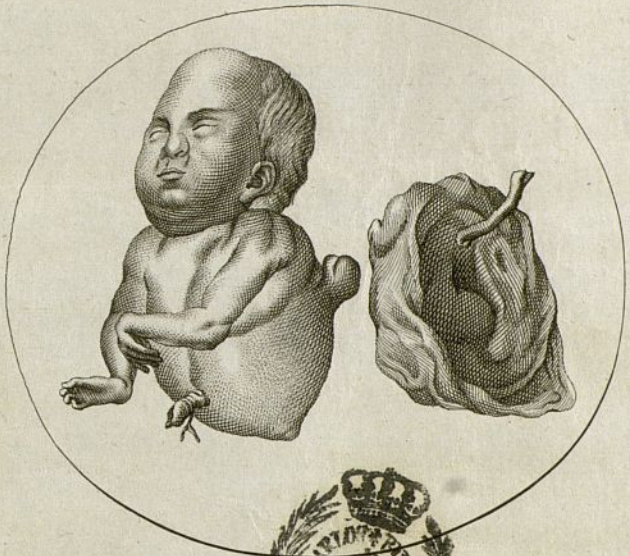

# Descripcion facultativa de un Feto monstruoso y del Parto en que nació.

## Hecha en Madrid por Dª Juliana Gutierrez. Cirujano Comadron.

Ana de N de 34 años de edad, constitucion debil é irritable, de estado casada, que no habia padecido enfermedad alguna de consideracion, á la cual habia asistido anteriormente en seis partos naturales, se sintió con señales de preñez nueve meses hacia poco mas ó menos, habiendo padecido una evacuacion de sangre por la vagina al segundo mes, que por su abundancia, calidad y falta de dolores, la hizo creer que se habia engañado en su juicio, y que no habria sido sino una retencion de las reglas la falta que de ellas habia notado los dos meses anteriores; pero se desbaneció esta sospecha cuando pasados otros dos meses principió á sentir clara y distintamente los movimientos del feto que continuaron hasta el tiempo regular del parto.

Veinte y un dias antes de verificarse este, fué acometida de otra menorragia que la puso en la mayor debilidad; pero socorrida con los medios mas oportunos, pude lograr que se contuviese la hemorragia, y sostener algun tanto las fuerzas que se encontraban en la mayor decadencia. No duró demasiado la suspension del fluxo, porque si bien dejó de ser activo y disminuyó en su cantidad, continuó verificandose pasivamente, aumentandose en algunas pequeñas contracciones de la matriz, lo que me hizo sospechar el desprendimiento de una parte de la placenta como causa de la evacuacion; pero daba el feto indicios de su vida en los movimientos que se hacian sensibles á la madre. A la media noche del dia 21 de este estado, sintió la parturiente una alteracion general de su maquina, contracciones dolorosas del utero, que repetian con frecuencia, y en breve tomaron el verdadero caracter de expulsivas acompañadas de la evacuacion de una gran cantidad de sangre, cuya novedad obligó á que me llamasen á las dos y media de dicho dia.

Exâminando el estado en que se hallaba la paciente, ví que la pérdida de sangre que habia sufrido, y la que en la actualidad estaba perdiendo, la habian conducido al mas alto grado de debilidad, tanto que apenas se percibia el pulso, y continuamente la amenazaban congojas: En medio de esto las contracciones de la matriz eran enormes, y tan extraordinarias que parecia que en cada una se iba á terminar el Parto: En vista de esto traté de averiguar el estado de las partes que habian de desempeñarle, y reconocer la posicion de la criatura, y ví que el cuello del Utero se iba dilatando gradualmente y con una lentitud que no correspondia á las fuerres contracciones de su cuerpo, y fondo, á causa del espasmo en que se hallaba toda la entraña, y del infarto que padecia su cuello: Noté que se habian roto las membranas y evacuadose las aguas del ammius: conocí que la posicion del feto era transversal, presentando al estrecho superior y en la escavacion de la Pelvis la extremidad superior izquierda, la otra extremidad superior cruzando la primera, y la parte anterior del pecho: seguia el fluxo, se dilató el cuello del utero lo suficiente para dexar entrar la mano, é inmediatamente pasé á practicar la extraccion del feto por los pies; pero cual fue mi sorpresa al no encontrar las extremidades inferiores, y ver que se terminaba el tronco por una figura globosa que no presentaba bastante resistencia para efectuar la operacion? Inmediatamente me ocurrió avisar profesores que acompañandome en aquel acto, me hubieran ayudado á discurrir el medio de salir de aquel apuro; pero la urgencia con que la hemorragia indicaba la operacion, el estado de debilidad de la paciente, que ya habia consumido sus fuerzas en lo que anteriormente habia padecido, no me permitian dilatar un instante la extraccion del feto y sus dependencias, para cohibir la evacuacion que tan á riesgo ponia la vida de la madre y del hijo. En vista de esto, notando la fuerza con que la matriz se contraheia, y la frecuencia con que repetia sus contracciones, me ocurrió la idea de colocar al feto en la posicion mas natural, á ver si felizmente desempeñaba la naturaleza el resto del mecanismo del Parto: hicelo en efecto, puse el diametro occipito frontal del feto en el primer oblicuo de la Pelvis, ó sea en la posicion occipito anterior izquierda,

y por momentos vi á la cabeza ponerse en la excavacion, atravesar el estrecho inferior, y salir las cuatro quintas partes de la longitud del feto: traté de averiguar la causa de esta detencion extraordinaria, y vi que consistia en que la longitud del cordon umbilical que era muy grueso y de una consistencia semitendinosa, no pasaba de cuatro dedos; que no podia prolongarse, y para haber llegado á salir alguna parte del feto fuera de la bulba, habia sido necesario que se prestasen las paredes del vientre que circundan el cordon y el cuerpo de la placenta; por manera que era imposible que terminara el parto sino se cortaba el cordon, ó si la placenta no se desprendia: El pecho del feto, que ya abanzaba á la escavacion de la Pelvis, ofrecia un obstaculo no pequeño á la introduccion de la mano, y el vientre, que ocupaba el estrecho superior, le llenaba tan exâctamente que no parecia practicable; pero logré por fin verificarlo; y sin mas instrumento que una uña, logré cortar el cordon y terminar el parto, habiendo comprimido con los dedos la porcion de este que correspondia á el feto. Fue necesario emplear con este todos los auxîlios del Arte para restablecerle del estado de asfixiâ en que se hallaba; pero la cantidad de sangre que perdia la madre exîgia con mas urgencia la extraccion de las secundinas para no exponerla á que muriese: intenté hacerla; pero fueron vanas las primeras tentativas, porque la contraccion espasmodica del cuello del Utero se oponia á la introduccion de la mano que sin el auxîlio del cordon tenia que caminar ciegamente al sitio de su insercion: sobrevino por fortuna un momento de relaxacion, le aproveché y en breves instantes extraje las secundinas, á la salida se siguió la regular contraccion del Utero que cohibió la menorragia. Apliqué al feto los socorros que necesitaba, y se restableció á la vida. Ordené á la paciente el metodo que debia seguir para recobrarse, y tuvo el feliz exîto que se podia esperar, de modo que á los 8 dias se levantó y continuó sin la menor novedad. El feto vivió solo 24 horas, y le administré el agua de socorro.

## Descripcion de la conformacion externa del Feto.

La figura de todo el feto es extraordinariamente irregular, sin embargo por el tamaño y consistencia de las partes que estaban bien formadas y por la lon-

gitud del pelo parecia ser de nueve meses.

La cabeza era muy voluminosa de figura oblonga y aplanada por los lados. Las suturas estaban osificadas, careciendo por lo mismo de fontanelas. El tegumento que viste el coronal y una porcion de los parietales encima de la Sutura de estos tres huesos carecia de pelo, y el resto del cuero cabelludo le tenia muy largo, negro y erizado. Las Orejas regulares, la nariz corta, achatada, y torcida, estando tapada la abertura del canal derecho; y la izquierda que está abierta tiene una arruga en su parte lateral. Los ojos son muy pequeños y hundidos, el derecho es mas pequeño y negro, y el siniestro mayor y de color azul claro, careciendo los parpados de ambos, del movimiento natural de ascenso y descenso. Los Pomulos y carrillos de la figura regular, pero muy abultados: La boca natural, los labios muy fruncidos y de color roxo encendido: la barba y mandibula inferior de figura regular, pero de la parte inferior de esta colgaba una gran porcion de tegumento lleno de gordura que formaba dos grandes repliegues dirigidos detras de las orejas que ocultaban el cuello y tocaban al pecho.

Las dimensiones de la Cabeza corresponden á las de una cabeza grande, cuyo diametro oblicuo y el occipito frontal tenian el aumento de una pulgada.

El tronco era de una figura muy irregular comparado á los demas fetos, su figura casi oval principiaba baxo de los pliegues del tegumento de la mandibula inferior que hemos referido, y terminaba dirigiendose hacia la parte posterior como tres pulgadas debaxo del ombligo, su mayor extremidad era la superior. Estaba formado por un esternon corto, y una columna vertebral torcida, convexa acia las apofises espinosas, que tomando origen de unas pequeñas vertebras cervicales se encorbaba seguidamente en las dorsales del modo referido para terminar en las ultimas de estas con un volumen considerable que ofrecia el taco la separacion de las piezas que componen las ultimas por causa de un liquido derramado en el canal vertebral. A esta extremidad abultada estaba unido

un tumor formado por los tegumentos que tenia la figura de un escroto, cuyo interior hueco estaba lleno de ayre, y comunicaba con el interior del pecho, siguiendo los movimientos de este en el acto de la respiracion: carecia de vertebras lumbares y de Pelvis, y estaba terminado el vientre inferiormente con una figura redonda que constituia la extremidad mas pequeña del ovalo. carecia de organos sexuales y de ano: no tenia extremidades inferiores, y las superiores eran muy cortas encorvadas y de una figura irregular. El brazo de la extremidad derecha de tres pulgadas de largo estaba encorvado acia la parte externa, el antebrazo tenia poco mas de dos pulgadas carecia de carpo, el metacarpo tiene solo cuatro huesos que dan apoyo á cuatro dedos dirigidos todos acia la cara externa del antebrazo con quien formaban un angulo recto á manera de un pie, cuya figura acaba de completarse con la porcion carnosa de los musculos cortos propios del dedo pequeño y del pulgar que no existe, que forman un talon bien demarcado.

La extremidad izquierda, que tambien es corta, es menos irregular, tiene todas las partes que naturalmente la forman, pero la mano se halla fuertemente doblada acia el interior del antebrazo en angulo casi de 40 grados.

El peso de este monstruo fue de cuatro libras.

La Placenta tambien presentaba algunas particularidades dignas de notarse, su figura era oval, su sustancia estaba diseminada de varias estrias de una sustancia membranosa muy dura, su grueso estaba distribuido con mucha desigualdad, en unos puntos tenia mas de una pulgada, en otros menos de media, y habia cerca de su circunferencia un espacio semicircular con dos angulos salientes de su diametro como de dos pulgadas de superficie, que estaba blanquecino, liso y semitraspa-rente tanto en su parte uterina, como en la fetal que tal vez estuvo sin adherirse á la matriz, ó se habia desprendido de ella mucho tiempo hacia. El cordon umbilical se hallaba situado á dos pulgadas de una parte de su circunferencia, distando como cinco del lado opuesto de ella, de 4 dedos de longitud, y mucho mas grueso y consistente q.e lo q.e comunmente se observa.

La inspeccion interna y descripcion de este feto tan irregular habria sin duda ofrecido muchos objetos dignos de la Anatomia Fisiologica y Patologica que

hubieran podido excitar ideas de mucha importancia á los curiosos que los hubieran contemplado; pero con motivo de manifestarle en su integridad á este Real Colegio como uno de los mas raros fenomenos que conservará su precioso Gavinete, no he practicado su abertura.

## Observaciones.

El caso presente nos manifiesta 1.º que en los primeros meses de la preñez aunque se presenten hemorragias uterinas de consideracion, puede no obstante continuar felizmente la preñez hasta el debido tiempo del parto, como se ha verificado en este caso.

2.º Que en las posiciones del feto en que es indispensable practicar operaciones deben los facultativos proceder con la mayor serenidad posible para auxiliar á las Pacientes, empleando los auxilios de la Farmacia cuando sean necesarios y guiados por los principios de una sana Patologia usar debidamente de sus manos cuando aquellos sean superfluos, ó de una accion mas lenta que lo que exija la urgencia del estado: y asi es que se ven en el caso presente ceder espasmos, y contenerse una hemorragia violenta por la metodica aplicacion de la mano para extraher la criatura; ¿y estos conocimientos serán extraños de la medicina? se manejará bien en el arte obstetricia el q. no posea conocim.to medico? ó será ministerio ageno de los q. se dedican á la sola parte de la medicina que trata de los afectos interiores este ramo tan importante?

3.º Que la Placenta estaba enferma.

4.º Que el feto ha tenido su incremento con desigualdad habiendose adelantado en la cabeza, y no habiendose desarrollado las extremidades inferiores.

5.º Que este padecia una hidrorrachitis y el mal vertebral de Pott.

¿Podrá haber ocasionado estos trastornos la enfermedad de la Placenta? No me atrevo a decidirlo. Julian Gutierrez

Madrid 7 Mayo 4 de 1818.

# Descripcion facultativa de la conformacion externa del Feto.

La figura de todo el Feto es estraordinariamente irregular; sin embargo por el tamaño y consistencia de las partes que estaban bien formadas y por la longitud del pelo parecia ser de nueve meses.

La cabeza era muy voluminosa de figura oblonga y aplanada por los lados. Las suturas estaban osificadas, careciendo por lo mismo de fontanelas. El tegumento que viste el coronal y una porcion de parietales encima de la sutura de estos tres huesos carecia de pelo, y el resto del cuero cabelludo le tenia muy largo, negro y erizado. Las orejas regulares, la nariz corta, achatada y torcida, estando tapada la abertura del canal derecho; y la izquierda que está abierta tiene una arruga en su parte lateral. Los ojos son muy pequeños y hundidos, el derecho es mas pequeño y negro, y el izquierdo mayor y de color azul claro, careciendo los parpados de ambos del movimiento natural de ascenso y descenso. Los pómulos y carrillos de la figura regular, pero muy abultados: La boca natural: los labios muy fruncidos y de color rojo encendido: la barba y mandibula inferior de figura regular, pero de la parte inferior de esta colgaba una gran porcion de tegumento lleno de gordura que formaba dos grandes repliegues dirigidos detras de las orejas que ocultaban el cuello y tocaban al pecho. Las dimensiones de la cabeza corresponden á las de una cabeza grande, cuyo diametro oblicuo y el occipito frontal tenian el aumento de una pulgada. El tronco era de una figura muy irregular comparado á los demas fetos, su figura casi obal principiaba baxo de los pliegues del tegumento de la mandibula inferior que hemos referido, y terminaba dirigiendose acia la parte posterior como tres pulgadas debaxo del ombligo, su mayor extremidad era la superior. Estaba formado por un esternon corto y una columna vertebral torcida convexa acia las apofisis espinosas, que tomando origen de unas pequeñas vertebras cervical se encorbaba seguidamente en las dorsales del modo indicado, para terminar en las ultimas de estas con un volumen considerable que ofrecia el tacto la separacion de las piezas que componen las ultimas por causa de un liquido derramado en el canal vertebral. A esta extremidad abultada estaba unido un tumor formado por los tegumentos que tenia la figura de un escroto, cuyo interior hueco estaba lleno de aire y communicaba con el anterior del pecho, siguiendo los movimientos de este en el acto de la respiracion: carecia de vertebras lumbares y de pelvis, y estaba terminado el vientre inferiormente con una figura redonda que constituia la extremidad mas pequeña del obalo. Carecia de organos sexuales y de ano: no tenia extremidades inferiores, y las superiores eran muy cortas, encorbadas y de una figura irregular. El brazo de la extremidad derecha de tres pulgadas de largo estaba encorbado acia la parte externa, el antebrazo tenia poco mas de dos pulgadas, carecia de carpo, el metacarpo tiene solo cuatro huesos que dan apoyo á cuatro dedos dirigidos todos acia la cara externa del antebrazo con quien formaban un angulo recto á manera de un pie, cuya

figura acaba de completarse con la porcion carnosa de los musculos cortos del dedo pequeño y del pulgar que no existe, que forman un talon bien demarcado. La extremidad izquierda que tambien es corta, es menos irregular, tiene todas las partes que naturalmente la forman, pero la mano se halla fuertemente doblada acia el interior del antebrazo en angulo casi de 40 grados.

El peso de este monstruo fué de cuatro libras.

La Placenta tambien presentaba algunas particularidades dignas de notarse; su figura era obal, su sustancia estaba diseminada de varias estrias de una sustancia membranosa muy dura; su grueso estaba distribuido con mucha desigualdad, en unos puntos tenia mas de una pulgada, en otros menos de media, y habia cerca de su circunferencia un espacio semicircular con dos angulos salientes de su diametro como de dos pulgadas de superficie, que estaba blanquecino, liso y semitrasparente, tanto en su parte uterina como en la fetal que tal vez estuvo sin adherirse á la matriz, ó se habia desprendido de ella mucho tiempo hacia. El cordon umbilical se hallaba situado á dos pulgadas de una parte de su circunferencia, distando como cinco del lado opuesto de ella, de cuatro dedos de longitud, y mucho mas grueso y consistente que lo que comunmente se observa.

La inspeccion interna y descripcion de este feto tan irregular habria sin duda ofrecido muchos objetos dignos de la Anatomia Fisiologica y Patologica, que hubieran podido excitar ideas de mucha importancia á los curiosos que los hubieran contemplado; pero con motivo de manifestarle en su integridad á este Real Colegio como uno de los mas raros fenomenos que conservará su precioso Gavinete, no he practicado su abertura.

# Observaciones.

El caso presente nos manifiesta 1º que en los primeros meses de la prêñez aunque se presenten hemorragias uterinas de consideracion, puede no obstante continuar felizmente la prêñez hasta el debido tiempo del parto, como se ha verificado en este caso. 2º que en las posiciones del feto en que es indispensable practicar operaciones deben los facultativos proceder con la mayor serenidad posible para auxiliar á las Pacientes, empleando los auxilios de la farmacia cuando sean necesarios, y guiados por los principios de una sana Patologia usar debidamente de sus manos cuando aquellos sean superfluos ó de una accion mas lenta que lo que exîja la urgencia del estado: y asi es que se ven en el caso presente ceder espasmos, y contenerse una hemorragia violenta por la metódica aplicacion de la mano para extraher la criatura: ¿ y estos conocimientos serán extraños de la medicina? se manejará bien en el arte obstetricia el que no posea conocimientos medicos? ó será ministerio ageno de los que se dedican á la sola parte de la medicina que trata de los afectos internos este ramo tan importante?

3º que la Placenta estaba enferma.

4º que el feto ha tenido su incremento con desigualdad habiendose adelantado en la cabeza, y no habiendose desarrollado las extremidades inferiores.

5º que este padecia un hidrorrachitis y el mal ventebral de Polt.

¿ Podrá haber ocasionado estos trastornos la enfermedad de la Placenta?

No me atrevo á decidirlo.

Madrid 4 de mayo de 1818. Julián Gutierrez

Entre cuatro fetos monstruosos que nacieron en Madrid en manos de D. Julian Gutierrez, Cirujano Comadron de los mas acreditados en la Corte, se refiere el que nació el dia 3 de Mayo de 1818 en la Calle del Oso, cuyo retrato y el de la placenta manifiestan su irregular y desconocida figura de que no hay noticia en las historias, tanto por ella como por las circunstancias que en todo le acompañan desde los primeros síntomas de preñez hasta su terminacion; cuya descripcion muy instructiva é interesante para aquellas que se dedican á este ramo tan importante, por el metodo que este profesor usó para vencer los insuperables obstaculos que presentaba este dificil parto, y conseguir su feliz exito, sucesos que hacen resplandecer á esta parte de la Cirugia-Medica, desempeñada por profesores peritos, es la siguiente.

Una de N. de edad de 34 años, constitucion debil é irritable, de estado casada, que no habia padecido enfermedad alguna de consideracion á la cual habia asistido anteriormente en seis partos naturales, se sintió con señales de preñez nueve meses hacia poco mas ó menos, habiendo padecido una evacuacion de sangre por la vagina al segundo mes, que por su abundancia, calidad y falta de dolores, la hizo creér que se habia engañado en su juicio y que no habria sido sino una retencion de las reglas la falta que de ellas habia notado los dos meses anteriores; pero se desbaneció esta sospecha quando pasados otros dos principió á sentir clara y distintamente los movimientos del feto que continuaron

hasta el tiempo regular del parto.

Veinte y un dias antes de verificarse este, fué acometida de otra menorragia que la puso en la mayor debilidad; pero socorrida con los medios mas oportunos pude lograr que se contuviese la hemorragia, y sostener algun tanto las fuerzas que se encontraban en la mayor decadencia. No duró demasiado la suspension del flujo, porque si bien dejó de ser activo y disminuyó en su cantidad, continuó verificandose pasivamente, aumentandose en algunas pequeñas contracciones de la matriz, lo que me hizo sospechar el desprendimiento de una parte de la placenta como causa de la evacuacion; pero daba el feto indicios de su vida en los movimientos que se hacian sensibles á la Madre. A la media noche del dia 21 de este estado, sintió la paturiente una alteracion general de su maquina, contracciones dolorosas del utero que repetian con frecuencia, y en breve tomaron el verdadero caracter de expulsivas acompañadas de la evacuacion de una gran cantidad de sangre, cuya novedad obligó á que me llamasen á las dos y media de dicho dia.

Exâminando el estado en que se hallaba la paciente, ví que la pérdida de sangre que habia sufrido, y la que en la actualidad estaba perdiendo, la habian conducido al mas alto grado de debilidad, tanto que apenas se percibia el pulso, y continuam.te la amenazaban congojas. En medio de esto las contracciones de la matriz eran enormes, y tan extraordinarias que parecia que en cada una se iba á terminar el parto. En vista de esto traté de averiguar el estado de las partes que habian de desempeñarle, y reconocer la posicion de la criatura, y ví que el cuello del utero se iba dilatando gradualmente y con una lentitud que no correspondia á las fuertes contracciones de su cuerpo y fondo á causa del espasmo en que se hallaba toda la entraña, y del infarto que padecia su cuello: Noté que se habian roto las membranas y evacuadose las aguas del amnios: Conocí que la posicion del feto era transversal, presentando al estrecho superior y en la escavacion de la pelvis la estremidad superior izquierda, la otra estremidad superior cruzando la primera y la parte anterior del pecho: seguia el fluxo, se dilató en el cuello del utero lo suficiente para dejar entrar la mano, é inmediatamente pasé á practicar la extraccion del feto por los pies; pero ¿cual fué mi sorpresa al no encontrar las extremidades inferiores, y ver que se terminaba el tronco por una figura globosa que no presentaba bastante resistencia para efectuar la operacion? Inmediatamente me ocurrió avisar professores que acompañandome en aquel acto, me hubieran ayudado á discurrir el medio de salir de aquel apuro; pero la

urgencia con que la hemorragia indicaba la operacion, el estado de debilidad de la paciente que ya habia consumido sus fuerzas con lo que anteriormente habia padecido, no me permitian dilatar un instante la extraccion del feto y sus dependencias para cohibir la evacuacion q.e tanto riesgo ponia la vida de la madre y del hijo. En vista de esto notando la fuerza con que la matriz se contrahia, y la frecuencia conque repetia sus contracciones, me ocurrió la idea de colocar al feto en la posicion mas natural á ver si felizmente desempeñaba la naturaleza el resto del mecanismo del parto: hicelo en efecto, puse el diametro occipito frontal del feto en el primer obliguo de la pelvis, ó sea en la posicion occipito anterior izquierda, y por momentos vi á la cabeza ponerse en la excavacion, atravesar el estrecho inferior, y salir las cuatro quintas partes de la longitud del feto: traté de averiguar la causa de esta detencion extraordinaria, y vi que consistia en que la longitud del cordon umbilical que era muy grueso y de una consistencia semitendinosa, no pasaba de cuatro dedos; que no podia prolongarse, y para haber llegado á salir alguna parte del feto fuera de la bulba, habia sido necesario que se prestasen las paredes del vientre que circundan el cordon y el cuerpo de la placenta: por manera que era imposible que terminara el parto sino se cortaba el cordon, ó si la placenta no se desprendia. El pecho del feto que ya abanzaba á la excavacion de la pelvis, ofrecia un obstaculo no pequeño á la introduccion de la mano, y el vientre que ocupaba el estrecho superior, le llenaba tan exactamente que no parecia practicable, pero logré verificarlo; y sin mas instrumento que una uña logré cortar el cordon y terminar el parto, habiendo comprimido con los dedos la porcion de este que correspondia al feto. Fue necesario emplear con este todos los auxilios del arte para restablecerle del estado de asfixia en que se hallaba; pero la cantidad de sangre que perdia la madre exigia con mas urgencia la extraccion de las secundinas para no exponerla á que muriese: intenté hacerla, pero fueron vanas las primeras tentativas porque la contraccion espasmodica del cuello del utero se oponia á la introduccion de la mano que sin el auxilio del cordon tenia que caminar ciegamente al sitio de su insercion: sobrevino por fortuna un momento de relaxacion, le aproveché, y en breves instantes extraje las secundinas, á la salida se siguió la regular contraccion del utero que cohibió la menorragia. Apliqué al feto los socorros que necesitaba, y se restableció á la vida. Ordené á la paciente el metodo que debia seguir para recobrarse, y tuvo el feliz exito que se podia esperar, de modo que á los ocho dias se levantó y continuó sin la menor novedad. El feto vivió solo dos horas, y le administré el agua de socorro.

Julian Gutierrez

Montrueo

1815

Observador D. Julian Gutierrez

Nº 675

14 de Mayo